Vsadki Cochlear™ Nucleus® Smernice glede slikanja z magnetno resonanco (MRI)

Vsadki serij CI24RE, CI500 in CI600

Evropa/Bližnji vzhod/Afrika

Hear now. And always

Cochlear®

O tem vodniku

Vodnik velja za vsadke Cochlear™ Nucleus®. Namenjen je:

- specializiranim zdravstvenim delavcem, ki pripravljajo in opravljajo MR-preiskave;
- zdravnikom, ki napotijo prejemnike vsadkov Cochlear Nucleus na MR-preiskavo;
- prejemnikom vsadkov Cochlear Nucleus in/ali njihovim negovalcem.

V vodniku so zbrane informacije o varnem izvajanju MR-preiskav pri prejemnikih vsadkov Cochlear Nucleus.

MR-preiskave, opravljene v drugačnih razmerah, kot je opisano v tem vodniku, lahko povzročijo resne poškodbe pacientov ali okvare pripomočka.

Uporaba MRI pri vsajenih medicinskih pripomočkih je povezana z določenimi tveganji, zato je pomembno, da ta navodila preberete, razumete in spoštujete ter tako preprečite morebitne poškodbe pacienta in/ali okvare pripomočka.

Vodnik je treba prebrati v povezavi z zadevnimi dokumenti, ki so priloženi vsadku Cochlear Nucleus, na primer Vodnik za zdravnike in Knjižica s pomembnimi informacijami. Več informacij najdete na spletnem mestu www.cochlear.com/warnings.

© Cochlear Limited 2019

Simboli, ki se uporabljajo v tem vodniku

Opomba

Pomembne informacije ali nasveti.

Pozor (materialna škoda)

Za zagotavljanje varnosti in učinkovitosti je potrebna posebna pozornost.

Lahko povzroči škodo na opremi.

Opozorilo (telesne poškodbe)

Potencialna tveganja za varnost ter hudi neželeni učinki.

Lahko povzroči telesne poškodbe.

© Cochlear Limited 2019

Vsebina

O tem vodniku 1
Simboli, ki se uporabljajo v tem vodniku 2

Informacije glede varnosti pri izvajanju MRI 6
Bilateralni prejemniki 6
Identifikacija vsadka Cochlear Nucleus 6
Informacije o izvajanju rentgenskih preiskav za identifikacijo vsadkov Cochlear Nucleus 7
Smernice za izvajanje rentgenskih preiskav 7

Identifikacija modela vsadka in povezane informacije glede varnosti pri izvajanju MRI 8
Vsadki Cochlear Nucleus serije CI24RE 8
Vsadki Cochlear Nucleus serij CI600 in CI500 8
Vsadki Cochlear Nucleus serije CI24RE 10
Informacije glede varnosti pri izvajanju MRI za polževe vsadke CI612 11
Polževi vsadki CI612 in slikanje pri 1,5 T 11
Polževi vsadki CI612 in slikanje pri 3 T 13
Informacije glede varnosti pri izvajanju MRI za polževe vsadke CI622 15
Polževi vsadki CI622 in slikanje pri 1,5 T 15
Polževi vsadki CI622 in slikanje pri 3 T 17
Informacije glede varnosti pri izvajanju MRI za polževe vsadke CI632 19
Polževi vsadki CI632 in slikanje pri 1,5 T 19
Polževi vsadki CI632 in slikanje pri 3 T 21
Informacije glede varnosti pri izvajanju MRI za polževe vsadke CI512 23
Polževi vsadki CI512 in slikanje pri 1,5 T 23
Polževi vsadki CI512 in slikanje pri 3 T 25
Informacije glede varnosti pri izvajanju MRI za polževe vsadke CI522 27
Polževi vsadki CI522 in slikanje pri 1,5 T 27
Polževi vsadki CI522 in slikanje pri 3 T 29

© Cochlear Limited 2019

Informacije glede varnosti pri izvajanju MRI za polževe vsadke CI532 31
Polževi vsadki CI532 in slikanje pri 1,5 T 31
Polževi vsadki CI532 in slikanje pri 3 T 33
Informacije glede varnosti pri izvajanju MRI za slušne vsadke za možgansko deblo ABI541 35
Slušni vsadki za možgansko deblo ABI541 in slikanje pri 1,5 T 35
Slušni vsadki za možgansko deblo ABI541 in slikanje pri 3 T 37
Informacije glede varnosti pri izvajanju MRI za polževe vsadke CI422 39
Polževi vsadki CI422 in slikanje pri 1,5 T 39
Polževi vsadki CI422 in slikanje pri 3 T 41
Informacije glede varnosti pri izvajanju MRI za polževe vsadke CI24REH 43
Polževi vsadki CI24REH in slikanje pri 1,5 T 43
Polževi vsadki CI24REH in slikanje pri 3 T 45
Informacije glede varnosti pri izvajanju MRI za polževe vsadke CI24RE (CA) 47
Polževi vsadki CI24RE (CA) in slikanje pri 1,5 T 47
Polževi vsadki CI24RE (CA) in slikanje pri 3 T 49
Informacije glede varnosti pri izvajanju MRI za polževe vsadke CI24RE (ST) 51
Polževi vsadki CI24RE (ST) in slikanje pri 1,5 T 51
Polževi vsadki CI24RE (ST) in slikanje pri 3 T 53

Priprava pred preiskavo z MRI 55
Sodelovanje med specialisti 55
Kaj je treba upoštevati pri odstranitvi magneta vsadka 56

Kaj je treba upoštevati pri izvajanju MR-preiskave 57
Predpogoji 57
Namestitev pacienta 57
Udobje pacienta 58
Izvajanje MR-preiskave 58
Izvajanje slikanja MRI na drugih delih telesa 58

© Cochlear Limited 2019

Komplet s povojem in z oporo za vsadek Cochlear Nucleus za MRI (komplet za MRI) 59
Pravilna uporaba 59
Kontraindikacije 59
Kje lahko dobite komplet za MRI 59
Vsebina kompleta za MRI 59
Uporaba kompleta za MRI 60

Kaj je treba upoštevati po preiskavi z MRI 64
Pri nameščenem magnetu vsadka 64
Pri odstranjenem magnetu vsadka 64

Kaj morajo upoštevati napotni zdravniki 65

Tveganja, povezana z MR-preiskavo in vsadki Cochlear Nucleus 67
Simboli na oznakah 68
Certifikati in uporabljeni standardi 69

© Cochlear Limited 2019

Informacije glede varnosti pri izvajanju MRI

Najprej preverite, kateri model vsadka Cochlear Nucleus uporablja pacient, in se prepričajte, ali je izvajanje MR-preiskave sploh dovoljeno.

Ko določite model vsadka, v razdelku *Identifikacija modela vsadka in povezane informacije glede varnosti pri izvajanju MRI* na strani 8 poiščite informacije glede varnosti pri izvajanju MRI za ta model vsadka.

Vsi zunanji deli sistema vsadka Cochlear (npr. zvočni procesorji, daljinski pomočniki in povezani dodatki) niso varni za uporabo pri slikanju z MR. Pacient mora pred vstopom v sobo z MRI-skenerjem odstraniti vse zunanje dele sistema vsadka Cochlear.

Bilateralni prejemniki

Če ima bilateralni prejemnik polžev vsadek CI22M brez odstranljivega magneta, je MRI kontraindiciran.

Če ima bilateralni prejemnik nameščen model polževega vsadka, ki ni CI22M brez odstranljivega magneta, preberite informacije glede varnosti pri izvajanju MRI za vsak model vsadka, ki ga ima prejemnik, nato pa uporabite informacije glede varnosti pri izvajanju MRI za model vsadka prejemnika z najstrožjimi zahtevami glede izpostavljenosti pri MRI-preiskavi.

Identifikacija vsadka Cochlear Nucleus

Model vsadka je naveden na pacientovi identifikacijski kartici pacienta Cochlear.

Če pacient svoje identifikacijske kartice nima pri sebi, lahko vrsto vsadka in model določite brez kirurškega posega. Glejte razdelek *Informacije o izvajanju rentgenskih preiskav za identifikacijo vsadkov Cochlear Nucleus* na strani 7 in razdelek *Identifikacija modela vsadka in povezane informacije glede varnosti pri izvajanju MRI* na strani 8.

© Cochlear Limited 2019

Informacije o izvajanju rentgenskih preiskav za identifikacijo vsadkov Cochlear Nucleus

Vsadki Cochlear Nucleus so izdelani iz kovine in vsajeni pod kožo za ušesom.

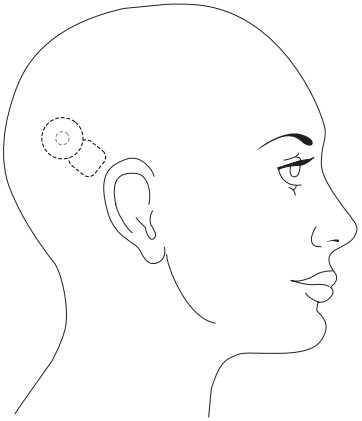

Slika 1: Mesto vsadka Cochlear Nucleus za ušesom

Smernice za izvajanje rentgenskih preiskav

Rentgensko slikanje v stranski projekciji pri 70 kV/3 mAs omogoča zadosten kontrast za identifikacijo vsadka.

Za identifikacijo vsadkov ni priporočljivo uporabljati modificirane projekcije po Stenversu, saj so lahko vsadki videti poševni.

Pri slikanju morate zagotoviti neoviran pogled na antenske tuljave in ohišje vsadkov.

Bilateralni prejemniki imajo lahko na vsaki strani glave drug model vsadkov. Rentgensko slikanje glave v stranski projekciji s kavdo-kranialnim nagibom rentgenske cevi za 15 stopinj bo na sliki prikazalo vsadke in omogočilo razpoznavo njihovih identifikacijskih značilnosti.

© Cochlear Limited 2019

Identifikacija modela vsadka in povezane informacije glede varnosti pri izvajanju MRI

Identifikacijske značilnosti vsadkov Cochlear Nucleus serij CI600, CI500 in CI24RE na rentgenskih slikah so opisane v tabeli 1 na strani 9 in tabeli 2 na strani 10. Drugi modeli vsadkov imajo morda drugačne identifikacijske značilnosti.

Vsadki Cochlear Nucleus serije CI24RE

Vsadke Cochlear Nucleus serije CI24RE – CI422, CI24REH, CI24RE (CA), CI24RE (CS) in CI24RE (ST) – lahko prepoznate po rentgensko vidnih oznakah, ki so odtisnjene na njih. Na vsakem vsadku so natisnjeni trije nizi rentgensko vidnih znakov. Drugi (srednji) rentgensko vidni znak označuje model vsadka.

Vsadki Cochlear Nucleus serij CI600 in CI500

Vsadki Cochlear Nucleus serije CI600 – CI612, CI622 in CI632 ter serije CI500 – CI512, CI522, CI532 in ABI541 – nimajo rentgensko vidnih znakov. Z rentgenom lahko vsadke serij CI500 in CI600 prepoznate po obliki in ureditvi njihovega električnega sestava. Za več podrobnosti o vsadku se obrnite na zastopnika družbe Cochlear, ki vam bo dal navodila za pridobitev naslednjih informacij:

- proizvajalec,
- model,
- leto izdelave.

© Cochlear Limited 2019

Vsadki Cochlear serij CI600 in CI500 imajo identično ureditev električnega sestava. Vsadke serije CI600 lahko prepoznate po obliki magneta in treh luknjicah ob magnetu, kot je prikazano spodaj.

Model vsadka Cochlear Nucleus	Električni sestav	Posebni identifikator	Informacije glede varnosti pri izvajanju MRI
CI612	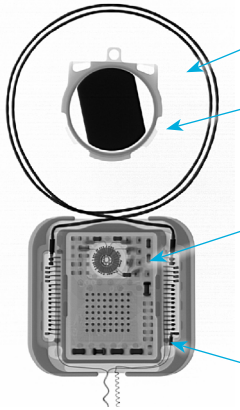 Slika 2: Rentgen vsadka serije CI600	Tri luknjice ob magnetu Oblika magneta **Okrogla oblika** na izstopnem koncu tuljave v ureditvi električnega sestava. **Štiri pravokotne oblike** na izstopnem koncu elektrode.	Stran 11
CI622			Stran 15
CI632			Stran 19
CI512	 Slika 3: Rentgen vsadka serije CI500	**Okrogla oblika** na izstopnem koncu tuljave v ureditvi električnega sestava. **Štiri pravokotne oblike** na izstopnem koncu elektrode.	Stran 23
CI522			Stran 27
CI532			Stran 31
ABI541			Stran 35

Tabela 1: Identifikacija modelov vsadkov Cochlear Nucleus glede na njihovo obliko in električni sestav

© Cochlear Limited 2019

Vsadki Cochlear Nucleus serije CI24RE

Model vsadka Cochlear Nucleus	Mesto drugega (srednjega) rentgensko vidnega znaka	Rentgensko vidni znaki	Informacije glede varnosti pri izvajanju MRI
CI422		13	Stran 39
CI24REH		6	Stran 43
CI24RE (CA)		5	Stran 47
CI24RE (CS)		7	Stran 47
CI24RE (ST)		4	Stran 51

Tabela 2: Modeli vsadkov Cochlear Nucleus, ki so prepoznavni po drugem (srednjem) rentgensko vidnem znaku, in povezane informacije glede varnosti pri izvajanju MRI

© Cochlear Limited 2019

Informacije glede varnosti pri izvajanju MRI za polževe vsadke CI612

Neklinično testiranje je pokazalo, da so polževi vsadki CI612 pogojno varni za uporabo pri slikanju z MR. Pacienta s temi pripomočki je mogoče varno slikati v sistemu MR pod naslednjimi pogoji.

Opomba

Informacije glede varnosti pri izvajanju MRI, ki so navedene v teh smernicah, veljajo samo za vodoravne MRI-skenerje pri 1,5 T in 3 T (zaprt ali širok tunel) s krožno polariziranim (CP) RF-poljem. Vsa slikanja se izvajajo v običajnem načinu delovanja.

Polževi vsadki CI612 in slikanje pri 1,5 T

- Pred vstopom v sobo za slikanje MRI odstranite zvočni procesor. Zvočni procesor ni varen za uporabo pri slikanju z MR.
- Za MR-preiskave pri 1,5 T z nameščenim magnetom vsadka ni potrebna uporaba kompleta za MRI.
- Statično magnetno polje z gostoto 1,5 T.
- Največji prostorski gradient polja 2000 gauss/cm (20 T/m).
- Pri uporabi oddajne tuljave za glavo mora biti največja povprečna stopnja specifične absorpcije (SAR) za celotno telo, ki jo izmeri sistem MR, < 1 W/kg.
  - Pri slikanju polževih vsadkov z MRI je varno uporabljati lokalne radiofrekvenčne (RF) sprejemne tuljave.
  - Lokalne planarne (plosko linearno polarizirane) sprejemne radiofrekvenčne (RF) tuljave morajo biti od polževega vsadka ves čas oddaljene najmanj 10 cm.
- Pri uporabi oddajno-sprejemne tuljave za glavo mora biti največja povprečna stopnja specifične absorpcije (SAR) za glavo, ki jo izmeri sistem MR, < 2 W/kg.
- Lokalne cilindrične oddajno-sprejemne tuljave se lahko varno uporabljajo brez omejitve SAR, če je razdalja med celotnim vsadkom in robom lokalne radiofrekvenčne tuljave enaka ali večja od polmera lokalne radiofrekvenčne tuljave.
- Vsadke serije CI600 je brez škodljivega vpliva na moč magneta mogoče varno slikati najmanj desetkrat.
- Pri neprekinjenem slikanju lahko slikanje MRI traja največ 60 minut.

© Cochlear Limited 2019

V nadaljevanju so prikazani slikovni artefakti zaradi polževega vsadka CI612 pri nekliničnem testiranju[1].

Opomba

Naslednji slikovni artefakti, ki temeljijo na najslabših možnih rezultatih, prikazujejo največji razpon artefakta. Velikost artefaktov je mogoče zmanjšati z optimizacijo parametrov slikanja.

Pri 1,5 T s kaseto z magnetom	Pri 1,5 T z nemagnetno kaseto
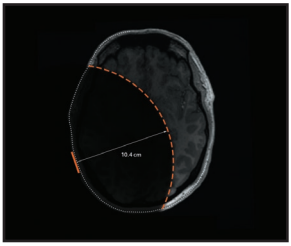	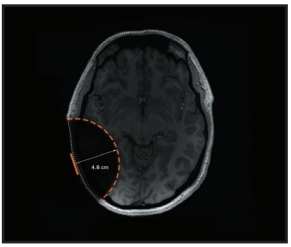
Pri slikanju z GRE-sekvenco (angl. gradient echo pulse sequence) se slikovni artefakt razteza 10,4 cm (4,1 in) od središča polževega vsadka CI612. Artefakt se lahko v frontalni ravnini razteza dlje.	Pri slikanju s SE-sekvenco (angl. spin echo pulse sequence) se slikovni artefakt razteza 4,8 cm (1,9 in) od središča polževega vsadka CI612.
Zgoraj prikazani slikovni artefakti se pri bilateralnih prejemnikih vsadkov serije CI600 za posamezni vsadek prezrcalijo na nasprotno stran glave. Artefakt se lahko med vsadki nekoliko podaljša.	

Tabela 3: Največji slikovni artefakti za polževe vsadke CI612 ob slikanju pri 1,5 T

1 Testiranje slikovnih artefaktov po metodi ASTM F2119 (standardna testna metoda za oceno artefaktov na sliki MR, ki jih povzročajo pasivni vsadki) s prikazom najslabših možnih rezultatov.

© Cochlear Limited 2019

Polževi vsadki CI612 in slikanje pri 3 T

- Pred vstopom v sobo za slikanje MRI odstranite zvočni procesor. Zvočni procesor ni varen za uporabo pri slikanju z MR.
- Za MR-preiskave pri 3 T z nameščenim magnetom vsadka ni potrebna uporaba kompleta za MRI.
- Statično magnetno polje z gostoto 3 T.
- Največji prostorski gradient polja 2000 gauss/cm (20 T/m).
- Pri uporabi oddajne tuljave za glavo mora biti največja povprečna stopnja specifične absorpcije (SAR) za celotno telo, ki jo izmeri sistem MR, < 0,5 W/kg.
  - Pri slikanju polževih vsadkov z MRI je varno uporabljati lokalne radiofrekvenčne (RF) sprejemne tuljave.
  - Lokalne planarne (plosko linearno polarizirane) sprejemne radiofrekvenčne (RF) tuljave morajo biti od polževega vsadka ves čas oddaljene najmanj 10 cm.
- Pri uporabi oddajno-sprejemne tuljave za glavo mora biti največja povprečna stopnja specifične absorpcije (SAR) za glavo, ki jo izmeri sistem MR, < 1 W/kg.
- Lokalne cilindrične oddajno-sprejemne tuljave se lahko varno uporabljajo brez omejitve SAR, če je razdalja med celotnim vsadkom in robom lokalne radiofrekvenčne tuljave enaka ali večja od polmera lokalne radiofrekvenčne tuljave.
- Vsadke serije CI600 je brez škodljivega vpliva na moč magneta mogoče varno slikati najmanj desetkrat.
- Pri neprekinjenem slikanju lahko slikanje MRI traja največ 60 minut.

© Cochlear Limited 2019

Slikovni artefakti zaradi polževega vsadka CI612 pri nekliničnem testiranju[1]:

Opomba

Naslednji slikovni artefakti, ki temeljijo na najslabših možnih rezultatih, prikazujejo največji razpon artefakta. Velikost artefaktov je mogoče zmanjšati z optimizacijo parametrov slikanja.

Pri 3 T s kaseto z magnetom	Pri 3 T z nemagnetno kaseto
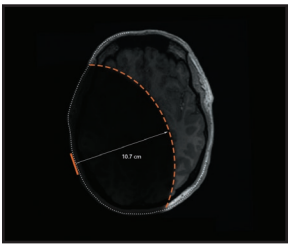	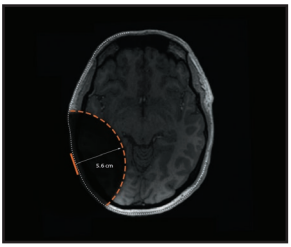
Pri slikanju z GRE-sekvenco (angl. gradient echo pulse sequence) se slikovni artefakt razteza 10,7 cm (4,2 in) od središča polževega vsadka CI612. Artefakt se lahko v frontalni ravnini razteza dlje.	Pri slikanju s SE-sekvenco (angl. spin echo pulse sequence) se slikovni artefakt razteza 5,6 cm (2,2 in) od središča polževega vsadka CI612. Artefakt se lahko v frontalni ravnini razteza dlje.
Zgoraj prikazani slikovni artefakti se pri bilateralnih prejemnikih vsadkov serije CI600 za posamezni vsadek prezrcalijo na nasprotno stran glave. Artefakt se lahko med vsadki nekoliko podaljša.	

Tabela 4: Največji slikovni artefakti za polževe vsadke CI612 ob slikanju pri 3 T

© Cochlear Limited 2019

Informacije glede varnosti pri izvajanju MRI za polževe vsadke CI622

Nekliničnо testiranje je pokazalo, da so polževi vsadki CI622 pogojno varni za uporabo pri slikanju z MR. Pacienta s temi pripomočki je mogoče varno slikati v sistemu MR pod naslednjimi pogoji.

Opomba

Informacije glede varnosti pri izvajanju MRI, ki so navedene v teh smernicah, veljajo samo za vodoravne MRI-skenerje pri 1,5 T in 3 T (zaprt ali širok tunel) s krožno polariziranim (CP) RF-poljem. Vsa slikanja se izvajajo v običajnem načinu delovanja.

Polževi vsadki CI622 in slikanje pri 1,5 T

- Pred vstopom v sobo za slikanje MRI odstranite zvočni procesor. Zvočni procesor ni varen za uporabo pri slikanju z MR.
- Za MR-preiskave pri 1,5 T z nameščenim magnetom vsadka ni potrebna uporaba kompleta za MRI.
- Statično magnetno polje z gostoto 1,5 T.
- Največji prostorski gradient polja 2000 gauss/cm (20 T/m).
- Pri uporabi oddajne tuljave za glavo mora biti največja povprečna stopnja specifične absorpcije (SAR) za celotno telo, ki jo izmeri sistem MR, < 1 W/kg.
  - Pri slikanju polževih vsadkov z MRI je varno uporabljati lokalne radiofrekvenčne (RF) sprejemne tuljave.
  - Lokalne planarne (plosko linearno polarizirane) sprejemne radiofrekvenčne (RF) tuljave morajo biti od polževega vsadka ves čas oddaljene najmanj 10 cm.
- Pri uporabi oddajno-sprejemne tuljave za glavo mora biti največja povprečna stopnja specifične absorpcije (SAR) za glavo, ki jo izmeri sistem MR, < 2 W/kg.
- Lokalne cilindrične oddajno-sprejemne tuljave se lahko varno uporabljajo brez omejitve SAR, če je razdalja med celotnim vsadkom in robom lokalne radiofrekvenčne tuljave enaka ali večja od polmera lokalne radiofrekvenčne tuljave.
- Vsadke serije CI600 je brez škodljivega vpliva na moč magneta mogoče varno slikati najmanj desetkrat.
- Pri neprekinjenem slikanju lahko slikanje MRI traja največ 60 minut.

© Cochlear Limited 2019

V nadaljevanju so prikazani slikovni artefakti zaradi polževega vsadka CI622 pri nekliničnem testiranju[1].

Opomba

Naslednji slikovni artefakti, ki temeljijo na najslabših možnih rezultatih, prikazujejo največji razpon artefakta. Velikost artefaktov je mogoče zmanjšati z optimizacijo parametrov slikanja.

Pri 1,5 T s kaseto z magnetom	Pri 1,5 T z nemagnetno kaseto
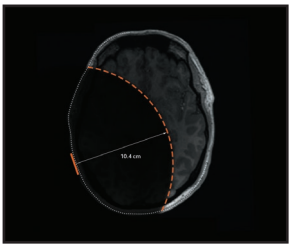	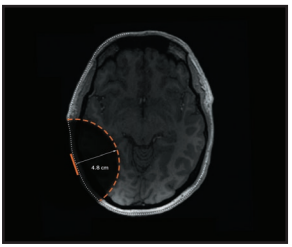
Pri slikanju z GRE-sekvenco (angl. gradient echo pulse sequence) se slikovni artefakt razteza 10,4 cm (4,1 in) od središča polževega vsadka CI622. Artefakt se lahko v frontalni ravnini razteza dlje.	Pri slikanju s SE-sekvenco (angl. spin echo pulse sequence) se slikovni artefakt razteza 4,8 cm (1,9 in) od središča polževega vsadka CI622.
Zgoraj prikazani slikovni artefakti se pri bilateralnih prejemnikih vsadkov serije CI600 za posamezni vsadek prezrcalijo na nasprotno stran glave. Artefakt se lahko med vsadki nekoliko podaljša.	

Tabela 5: Največji slikovni artefakti za polževe vsadke CI622 ob slikanju pri 1,5 T

© Cochlear Limited 2019

Polževi vsadki CI622 in slikanje pri 3 T

- Pred vstopom v sobo za slikanje MRI odstranite zvočni procesor. Zvočni procesor ni varen za uporabo pri slikanju z MR.
- Za MR-preiskave pri 3 T z nameščenim magnetom vsadka ni potrebna uporaba kompleta za MRI.
- Statično magnetno polje z gostoto 3 T.
- Največji prostorski gradient polja 2000 gauss/cm (20 T/m).
- Pri uporabi oddajne tuljave za glavo mora biti največja povprečna stopnja specifične absorpcije (SAR) za celotno telo, ki jo izmeri sistem MR, < 0,4 W/kg.
  - Pri slikanju polževih vsadkov z MRI je varno uporabljati lokalne radiofrekvenčne (RF) sprejemne tuljave.
  - Lokalne planarne (plosko linearno polarizirane) sprejemne radiofrekvenčne (RF) tuljave morajo biti od polževega vsadka ves čas oddaljene najmanj 10 cm.
- Pri uporabi oddajno-sprejemne tuljave za glavo mora biti največja povprečna stopnja specifične absorpcije (SAR) za glavo, ki jo izmeri sistem MR, < 1 W/kg.
- Lokalne cilindrične oddajno-sprejemne tuljave se lahko varno uporabljajo brez omejitve SAR, če je razdalja med celotnim vsadkom in robom lokalne radiofrekvenčne tuljave enaka ali večja od polmera lokalne radiofrekvenčne tuljave.
- Vsadke serije CI600 je brez škodljivega vpliva na moč magneta mogoče varno slikati najmanj desetkrat.
- Pri neprekinjenem slikanju lahko slikanje MRI traja največ 60 minut.

© Cochlear Limited 2019

Slikovni artefakti zaradi polževega vsadka CI622 pri nekliničnem testiranju[1]:

Opomba

Naslednji slikovni artefakti, ki temeljijo na najslabših možnih rezultatih, prikazujejo največji razpon artefakta. Velikost artefaktov je mogoče zmanjšati z optimizacijo parametrov slikanja.

Pri 3 T s kaseto z magnetom	Pri 3 T z nemagnetno kaseto
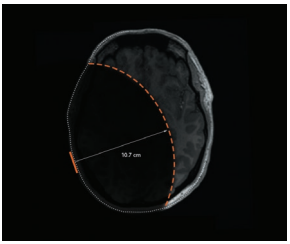	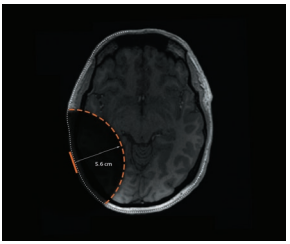
Pri slikanju z GRE-sekvenco (angl. gradient echo pulse sequence) se slikovni artefakt razteza 10,7 cm (4,2 in) od središča polževega vsadka CI622. Artefakt se lahko v frontalni ravnini razteza dlje.	Pri slikanju s SE-sekvenco (angl. spin echo pulse sequence) se slikovni artefakt razteza 5,6 cm (2,2 in) od središča polževega vsadka CI622. Artefakt se lahko v frontalni ravnini razteza dlje.
Zgoraj prikazani slikovni artefakti se pri bilateralnih prejemnikih vsadkov serije CI600 za posamezni vsadek prezrcalijo na nasprotno stran glave. Artefakt se lahko med vsadki nekoliko podaljša.	

Tabela 6: Največji slikovni artefakti za polževe vsadke CI622 ob slikanju pri 3 T

© Cochlear Limited 2019

Informacije glede varnosti pri izvajanju MRI za polževe vsadke CI632

Neklinično testiranje je pokazalo, da so polževi vsadki CI632 pogojno varni za uporabo pri slikanju z MR. Pacienta s temi pripomočki je mogoče varno slikati v sistemu MR pod naslednjimi pogoji.

Opomba

Informacije glede varnosti pri izvajanju MRI, ki so navedene v teh smernicah, veljajo samo za vodoravne MRI-skenerje pri 1,5 T in 3 T (zaprt ali širok tunel) s krožno polariziranim (CP) RF-poljem. Vsa slikanja se izvajajo v običajnem načinu delovanja.

Polževi vsadki CI632 in slikanje pri 1,5 T

- Pred vstopom v sobo za slikanje MRI odstranite zvočni procesor. Zvočni procesor ni varen za uporabo pri slikanju z MR.
- Za MR-preiskave pri 1,5 T z nameščenim magnetom vsadka ni potrebna uporaba kompleta za MRI.
- Statično magnetno polje z gostoto 1,5 T.
- Največji prostorski gradient polja 2000 gauss/cm (20 T/m).
- Pri uporabi oddajne tuljave za glavo mora biti največja povprečna stopnja specifične absorpcije (SAR) za celotno telo, ki jo izmeri sistem MR, < 1 W/kg.
  - Pri slikanju polževih vsadkov z MRI je varno uporabljati lokalne radiofrekvenčne (RF) sprejemne tuljave.
  - Lokalne planarne (plosko linearno polarizirane) sprejemne radiofrekvenčne (RF) tuljave morajo biti od polževega vsadka ves čas oddaljene najmanj 10 cm.
- Pri uporabi oddajno-sprejemne tuljave za glavo mora biti največja povprečna stopnja specifične absorpcije (SAR) za glavo, ki jo izmeri sistem MR, < 2 W/kg.
- Lokalne cilindrične oddajno-sprejemne tuljave se lahko varno uporabljajo brez omejitve SAR, če je razdalja med celotnim vsadkom in robom lokalne radiofrekvenčne tuljave enaka ali večja od polmera lokalne radiofrekvenčne tuljave.
- Vsadke serije CI600 je brez škodljivega vpliva na moč magneta mogoče varno slikati najmanj desetkrat.
- Pri neprekinjenem slikanju lahko slikanje MRI traja največ 60 minut.

© Cochlear Limited 2019

V nadaljevanju so prikazani slikovni artefakti zaradi polževega vsadka CI632 pri nekliničnem testiranju[1].

Opomba

Naslednji slikovni artefakti, ki temeljijo na najslabših možnih rezultatih, prikazujejo največji razpon artefakta. Velikost artefaktov je mogoče zmanjšati z optimizacijo parametrov slikanja.

Pri 1,5 T s kaseto z magnetom	Pri 1,5 T z nemagnetno kaseto
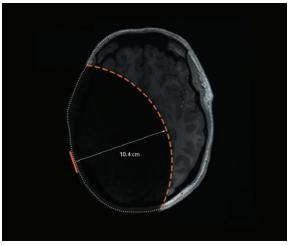	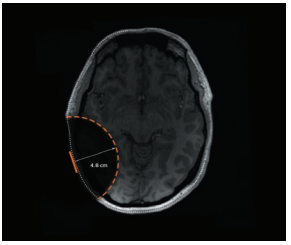
Pri slikanju z GRE-sekvenco (angl. gradient echo pulse sequence) se slikovni artefakt razteza 10,4 cm (4,1 in) od središča polževega vsadka CI632. Artefakt se lahko v frontalni ravnini razteza dlje.	Pri slikanju s SE-sekvenco (angl. spin echo pulse sequence) se slikovni artefakt razteza 4,8 cm (1,9 in) od središča polževega vsadka CI632.
Zgoraj prikazani slikovni artefakti se pri bilateralnih prejemnikih vsadkov serije CI600 za posamezni vsadek prezrcalijo na nasprotno stran glave. Artefakt se lahko med vsadki nekoliko podaljša.	

Tabela 7: Največji slikovni artefakti za polževe vsadke CI632 ob slikanju pri 1,5 T

© Cochlear Limited 2019

Polževi vsadki CI632 in slikanje pri 3 T

- Pred vstopom v sobo za slikanje MRI odstranite zvočni procesor. Zvočni procesor ni varen za uporabo pri slikanju z MR.
- Za MR-preiskave pri 3 T z nameščenim magnetom vsadka ni potrebna uporaba kompleta za MRI.
- Statično magnetno polje z gostoto 3 T.
- Največji prostorski gradient polja 2000 gauss/cm (20 T/m).
- Pri uporabi oddajne tuljave za glavo mora biti največja povprečna stopnja specifične absorpcije (SAR) za celotno telo, ki jo izmeri sistem MR, < 0,4 W/kg.
  - Pri slikanju polževih vsadkov z MRI je varno uporabljati lokalne radiofrekvenčne (RF) sprejemne tuljave.
  - Lokalne planarne (plosko linearno polarizirane) sprejemne radiofrekvenčne (RF) tuljave morajo biti od polževega vsadka ves čas oddaljene najmanj 10 cm.
- Pri uporabi oddajno-sprejemne tuljave za glavo mora biti največja povprečna stopnja specifične absorpcije (SAR) za glavo, ki jo izmeri sistem MR, < 1 W/kg.
- Lokalne cilindrične oddajno-sprejemne tuljave se lahko varno uporabljajo brez omejitve SAR, če je razdalja med celotnim vsadkom in robom lokalne radiofrekvenčne tuljave enaka ali večja od polmera lokalne radiofrekvenčne tuljave.
- Vsadke serije CI600 je brez škodljivega vpliva na moč magneta mogoče varno slikati najmanj desetkrat.
- Pri neprekinjenem slikanju lahko slikanje MRI traja največ 60 minut.

© Cochlear Limited 2019

Slikovni artefakti zaradi polževega vsadka CI632 pri nekliničnem testiranju[1]:

Opomba

Naslednji slikovni artefakti, ki temeljijo na najslabših možnih rezultatih, prikazujejo največji razpon artefakta. Velikost artefaktov je mogoče zmanjšati z optimizacijo parametrov slikanja.

Pri 3 T s kaseto z magnetom	Pri 3 T z nemagnetno kaseto
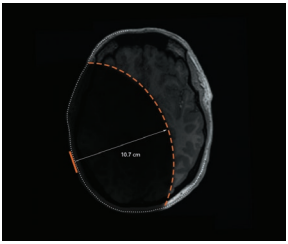	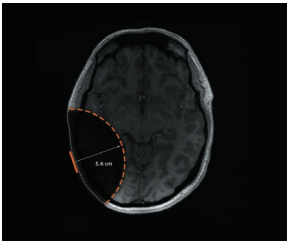
Pri slikanju z GRE-sekvenco (angl. gradient echo pulse sequence) se slikovni artefakt razteza 10,7 cm (4,2 in) od središča polževega vsadka CI632. Artefakt se lahko v frontalni ravnini razteza dlje.	Pri slikanju s SE-sekvenco (angl. spin echo pulse sequence) se slikovni artefakt razteza 5,6 cm (2,4 in) od središča polževega vsadka CI632. Artefakt se lahko v frontalni ravnini razteza dlje.
Zgoraj prikazani slikovni artefakti se pri bilateralnih prejemnikih vsadkov serije CI600 za posamezni vsadek prezrcalijo na nasprotno stran glave. Artefakt se lahko med vsadki nekoliko podaljša.	

Tabela 8: Največji slikovni artefakti za polževe vsadke CI632 ob slikanju pri 3 T

© Cochlear Limited 2019

Informacije glede varnosti pri izvajanju MRI za polževe vsadke CI512

Neklinično testiranje je pokazalo, da so polževi vsadki CI512 pogojno varni za uporabo pri slikanju z MR. Pacienta s temi pripomočki je mogoče varno slikati v sistemu MR pod naslednjimi pogoji.

Opomba

Informacije glede varnosti pri izvajanju MRI, ki so navedene v teh smernicah, veljajo samo za vodoravne MRI-skenerje pri 1,5 T in 3 T (zaprt ali širok tunel) s krožno polariziranim (CP) RF-poljem.

Polževi vsadki CI512 in slikanje pri 1,5 T

- Pred vstopom v sobo za slikanje MRI odstranite zvočni procesor. Zvočni procesor ni varen za uporabo pri slikanju z MR.
- Za MR-preiskave pri 1,5 T z nameščenim magnetom vsadka je treba mesto vsadka zaščititi s kompletom za MRI. Navodila najdete v razdelku *Komplet s povojem in z oporo za vsadek Cochlear Nucleus za MRI (komplet za MRI)* na strani 59.
- Statično magnetno polje z gostoto 1,5 T.
- Največji prostorski gradient polja 2000 gauss/cm (20 T/m).
- Pri uporabi oddajno-sprejemne tuljave za glavo ali oddajne tuljave za telo mora biti največja povprečna stopnja specifične absorpcije (SAR) za celotno telo ali celotno glavo, ki jo izmeri sistem MR, < 1 W/kg.
- Pri neprekinjenem slikanju lahko slikanje MRI traja največ 60 minut.

© Cochlear Limited 2019

Slikovni artefakti zaradi polževega vsadka CI512 pri nekliničnem testiranju:

Opomba

Naslednji slikovni artefakti, ki temeljijo na najslabših možnih rezultatih, prikazujejo največji razpon artefakta. Velikost artefaktov je mogoče zmanjšati z optimizacijo parametrov slikanja.

Pri 1,5 T z nameščenim magnetom	Pri 1,5 T z odstranjenim magnetom
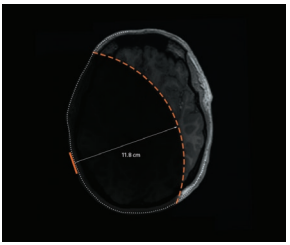	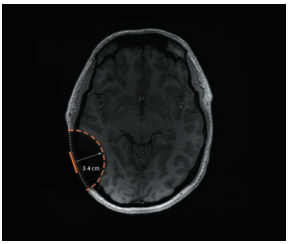
Pri slikanju z GRE-sekvenco (angl. gradient echo pulse sequence) se slikovni artefakt razteza 11,8 cm (4,6 in) od središča polževega vsadka CI512.	Pri slikanju z GRE-sekvenco (angl. gradient echo pulse sequence) se slikovni artefakt razteza 3,4 cm (1,3 in) od središča polževega vsadka CI512.

Tabela 9: Največji slikovni artefakti za polževe vsadke CI512 ob slikanju pri 1,5 T

© Cochlear Limited 2019

Polževi vsadki CI512 in slikanje pri 3 T

- Pred MR-preiskavo pri 3 T je treba magnet vsadka kirurško odstraniti.
- Pred vstopom v sobo za slikanje MRI odstranite zvočni procesor. Zvočni procesor ni varen za uporabo pri slikanju z MR.
- Statično magnetno polje z gostoto 3 T s kirurško odstranjenim magnetom vsadka.
- Največji prostorski gradient polja 2000 gauss/cm (20 T/m).
- Pri uporabi oddajno-sprejemne tuljave za glavo mora biti največja povprečna stopnja specifične absorpcije (SAR) za glavo, ki jo izmeri sistem MR, < 1 W/kg.
- Pri uporabi oddajne tuljave za glavo mora biti največja povprečna stopnja specifične absorpcije (SAR) za celotno telo, ki jo izmeri sistem MR, < 0,5 W/kg.
- Pri neprekinjenem slikanju lahko slikanje MRI traja največ 60 minut.

© Cochlear Limited 2019

Slikovni artefakti zaradi polževega vsadka CI512 pri nekliničnem testiranju:

Opomba

Naslednji slikovni artefakti, ki temeljijo na najslabših možnih rezultatih, prikazujejo največji razpon artefakta. Velikost artefaktov je mogoče zmanjšati z optimizacijo parametrov slikanja.

Pri 3 T z odstranjenim magnetom
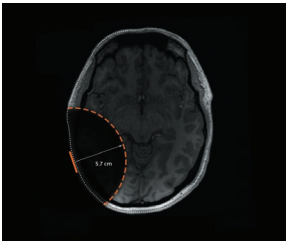
Pri slikanju z GRE-sekvenco (angl. gradient echo pulse sequence) se slikovni artefakt razteza 5,7 cm (2,2 in) od središča polževega vsadka CI512.

Tabela 10: Največji slikovni artefakti za polževe vsadke CI512 ob slikanju pri 3 T

© Cochlear Limited 2019

Informacije glede varnosti pri izvajanju MRI za polževe vsadke CI522

Neklinično testiranje je pokazalo, da so polževi vsadki CI522 pogojno varni za uporabo pri slikanju z MR. Pacienta s temi pripomočki je mogoče varno slikati v sistemu MR pod naslednjimi pogoji.

Opomba

Informacije glede varnosti pri izvajanju MRI, ki so navedene v teh smernicah, veljajo samo za vodoravne MRI-skenerje pri 1,5 T in 3 T (zaprt ali širok tunel) s krožno polariziranim (CP) RF-poljem.

Polževi vsadki CI522 in slikanje pri 1,5 T

- Pred vstopom v sobo za slikanje MRI odstranite zvočni procesor. Zvočni procesor ni varen za uporabo pri slikanju z MR.
- Za MR-preiskave pri 1,5 T z nameščenim magnetom vsadka je treba mesto vsadka zaščititi s kompletom za MRI. Navodila najdete v razdelku *Komplet s povojem in z oporo za vsadek Cochlear Nucleus za MRI (komplet za MRI)* na strani 59.
- Statično magnetno polje z gostoto 1,5 T.
- Največji prostorski gradient polja 2000 gauss/cm (20 T/m).
- Pri uporabi oddajno-sprejemne tuljave za glavo ali oddajne tuljave za telo mora biti največja povprečna stopnja specifične absorpcije (SAR) za celotno telo ali celotno glavo, ki jo izmeri sistem MR, < 1 W/kg.
- Pri neprekinjenem slikanju lahko slikanje MRI traja največ 60 minut.

© Cochlear Limited 2019

Slikovni artefakti zaradi polževega vsadka CI522 pri nekliničnem testiranju:

Opomba

Naslednji slikovni artefakti, ki temeljijo na najslabših možnih rezultatih, prikazujejo največji razpon artefakta. Velikost artefaktov je mogoče zmanjšati z optimizacijo parametrov slikanja.

Pri 1,5 T z nameščenim magnetom	Pri 1,5 T z odstranjenim magnetom
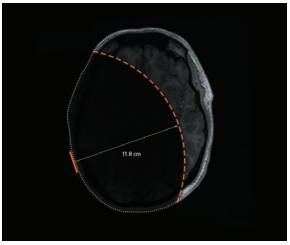	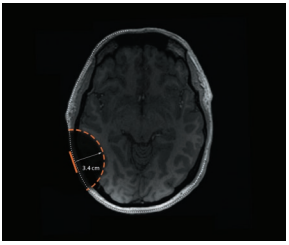
Pri slikanju z GRE-sekvenco (angl. gradient echo pulse sequence) se slikovni artefakt razteza 11,8 cm (4,6 in) od središča polževega vsadka CI522.	Pri slikanju z GRE-sekvenco (angl. gradient echo pulse sequence) se slikovni artefakt razteza 3,4 cm (1,3 in) od središča polževega vsadka CI522.

Tabela 11: Največji slikovni artefakti za polževe vsadke CI522 ob slikanju pri 1,5 T

© Cochlear Limited 2019

Polževi vsadki CI522 in slikanje pri 3 T

- Pred MR-preiskavo pri 3 T je treba magnet vsadka kirurško odstraniti.
- Pred vstopom v sobo za slikanje MRI odstranite zvočni procesor. Zvočni procesor ni varen za uporabo pri slikanju z MR.
- Statično magnetno polje z gostoto 3 T s kirurško odstranjenim magnetom vsadka.
- Potreben je največji prostorski gradient polja 2000 gauss/cm (20 T/m).
- Pri uporabi oddajno-sprejemne tuljave za glavo lahko največja povprečna stopnja specifične absorpcije (SAR) za glavo, ki jo izmeri sistem MR, dosega < 1 W/kg.
- Pri uporabi oddajne tuljave za glavo mora biti največja povprečna stopnja specifične absorpcije (SAR) za celotno telo, ki jo izmeri sistem MR, < 0,4 W/kg.
- Pri neprekinjenem slikanju lahko slikanje MRI traja največ 60 minut.

© Cochlear Limited 2019

Slikovni artefakti zaradi polževega vsadka CI522 pri nekliničnem testiranju:

Opomba

Naslednji slikovni artefakti, ki temeljijo na najslabših možnih rezultatih, prikazujejo največji razpon artefakta. Velikost artefaktov je mogoče zmanjšati z optimizacijo parametrov slikanja.

Pri 3 T z odstranjenim magnetom
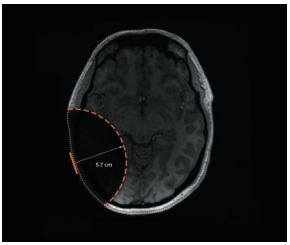
Pri slikanju z GRE-sekvenco (angl. gradient echo pulse sequence) se slikovni artefakt razteza 5,7 cm (2,2 in) od središča polževega vsadka CI522.

Tabela 12: Največji slikovni artefakti za polževe vsadke CI522 ob slikanju pri 3 T

© Cochlear Limited 2019

Informacije glede varnosti pri izvajanju MRI za polževe vsadke CI532

Neklinično testiranje je pokazalo, da so polževi vsadki CI532 pogojno varni za uporabo pri slikanju z MR. Pacienta s temi pripomočki je mogoče varno slikati v sistemu MR pod naslednjimi pogoji.

Opomba

Informacije glede varnosti pri izvajanju MRI, ki so navedene v teh smernicah, veljajo samo za vodoravne MRI-skenerje pri 1,5 T in 3 T (zaprt ali širok tunel) s krožno polariziranim (CP) RF-poljem.

Polževi vsadki CI532 in slikanje pri 1,5 T

- Pred vstopom v sobo za slikanje MRI odstranite zvočni procesor. Zvočni procesor ni varen za uporabo pri slikanju z MR.
- Za MR-preiskave pri 1,5 T z nameščenim magnetom vsadka je treba mesto vsadka zaščititi s kompletom za MRI. Navodila najdete v razdelku *Komplet s povojem in z oporo za vsadek Cochlear Nucleus za MRI (komplet za MRI)* na strani 59.
- Statično magnetno polje z gostoto 1,5 T.
- Največji prostorski gradient polja 2000 gauss/cm (20 T/m).
- Pri uporabi oddajno-sprejemne tuljave za glavo ali oddajne tuljave za telo mora biti največja povprečna stopnja specifične absorpcije (SAR) za celotno telo ali celotno glavo, ki jo izmeri sistem MR, < 1 W/kg.
- Pri neprekinjenem slikanju lahko slikanje MRI traja največ 60 minut.

© Cochlear Limited 2019

Slikovni artefakti zaradi polževega vsadka CI532 pri nekliničnem testiranju:

Opomba

Naslednji slikovni artefakti, ki temeljijo na najslabših možnih rezultatih, prikazujejo največji razpon artefakta. Velikost artefaktov je mogoče zmanjšati z optimizacijo parametrov slikanja.

Pri 1,5 T z nameščenim magnetom	Pri 1,5 T z odstranjenim magnetom
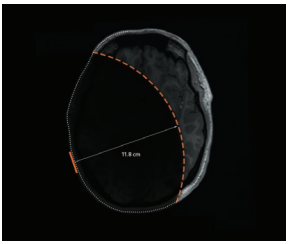	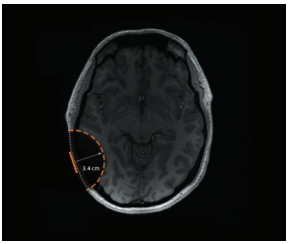
Pri slikanju z GRE-sekvenco (angl. gradient echo pulse sequence) se slikovni artefakt razteza 11,8 cm (4,6 in) od središča polževega vsadka CI532.	Pri slikanju z GRE-sekvenco (angl. gradient echo pulse sequence) se slikovni artefakt razteza 3,4 cm (1,3 in) od središča polževega vsadka CI532.

Tabela 13: Največji slikovni artefakti za polževe vsadke CI532 ob slikanju pri 1,5 T

© Cochlear Limited 2019

Polževi vsadki CI532 in slikanje pri 3 T

- Pred MR-preiskavo pri 3 T je treba magnet vsadka kirurško odstraniti.
- Pred vstopom v sobo za slikanje MRI odstranite zvočni procesor. Zvočni procesor ni varen za uporabo pri slikanju z MR.
- Statično magnetno polje z gostoto 3 T s kirurško odstranjenim magnetom vsadka.
- Največji prostorski gradient polja 2000 gauss/cm (20 T/m).
- Pri uporabi oddajno-sprejemne tuljave za glavo mora biti največja povprečna stopnja specifične absorpcije (SAR) za glavo, ki jo izmeri sistem MR, < 1 W/kg.
- Pri uporabi oddajne tuljave za glavo mora biti največja povprečna stopnja specifične absorpcije (SAR) za celotno telo, ki jo izmeri sistem MR, < 0,4 W/kg.
- Pri neprekinjenem slikanju lahko slikanje MRI traja največ 60 minut.

© Cochlear Limited 2019

Slikovni artefakti zaradi polževega vsadka CI532 pri nekliničnem testiranju:

Opomba

Naslednji slikovni artefakti, ki temeljijo na najslabših možnih rezultatih, prikazujejo največji razpon artefakta. Velikost artefaktov je mogoče zmanjšati z optimizacijo parametrov slikanja.

Pri 3 T z odstranjenim magnetom
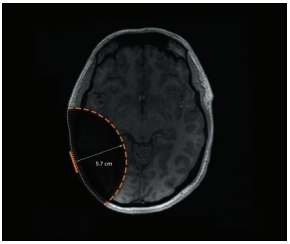
Pri slikanju z GRE-sekvenco (angl. gradient echo pulse sequence) se slikovni artefakt razteza 5,7 cm (2,2 in) od središča polževega vsadka CI532.

Tabela 14: Največji slikovni artefakti za polževe vsadke CI532 ob slikanju pri 3 T

© Cochlear Limited 2019

Informacije glede varnosti pri izvajanju MRI za slušne vsadke za možgansko deblo ABI541

Neklinično testiranje je pokazalo, da so slušni vsadki za možgansko deblo ABI541 pogojno varni za uporabo pri slikanju z MR. Pacienta s temi pripomočki je mogoče varno slikati v sistemu MR pod naslednjimi pogoji.

Opomba

Informacije glede varnosti pri izvajanju MRI, ki so navedene v teh smernicah, veljajo samo za vodoravne MRI-skenerje pri 1,5 T in 3 T (zaprt ali širok tunel) s krožno polariziranim (CP) RF-poljem.

Slušni vsadki za možgansko deblo ABI541 in slikanje pri 1,5 T

- Pred vstopom v sobo za slikanje MRI odstranite zvočni procesor. Zvočni procesor ni varen za uporabo pri slikanju z MR.
- Za MR-preiskave pri 1,5 T z nameščenim magnetom vsadka je treba mesto vsadka zaščititi s kompletom za MRI. Navodila najdete v razdelku *Komplet s povojem in z oporo za vsadek Cochlear Nucleus za MRI (komplet za MRI)* na strani 59.
- Statično magnetno polje z gostoto 1,5 T.
- Največji prostorski gradient polja 2000 gauss/cm (20 T/m).
- Pri uporabi oddajno-sprejemne tuljave za glavo ali oddajne tuljave za telo mora biti največja povprečna stopnja specifične absorpcije (SAR) za celotno telo ali celotno glavo, ki jo izmeri sistem MR, < 1 W/kg.
- Pri neprekinjenem slikanju lahko slikanje MRI traja največ 60 minut.

© Cochlear Limited 2019

Slikovni artefakti zaradi slušnega vsadka za možgansko deblo ABI541 pri nekliničnem testiranju:

Opomba

Naslednji slikovni artefakti, ki temeljijo na najslabših možnih rezultatih, prikazujejo največji razpon artefakta. Velikost artefaktov je mogoče zmanjšati z optimizacijo parametrov slikanja.

Pri 1,5 T z nameščenim magnetom	Pri 1,5 T z odstranjenim magnetom
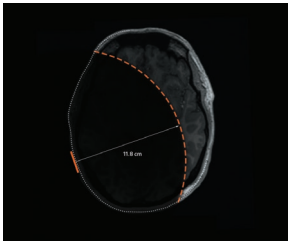	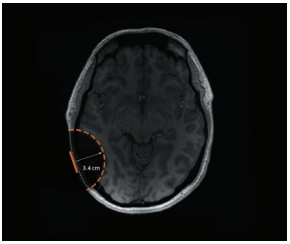
Pri slikanju z GRE-sekvenco (angl. gradient echo pulse sequence) se slikovni artefakt razteza 11,8 cm (4,6 in) od središča polževega vsadka ABI541.	Pri slikanju z GRE-sekvenco (angl. gradient echo pulse sequence) se slikovni artefakt razteza 3,4 cm (1,3 in) od središča polževega vsadka ABI541.

Tabela 15: Največji slikovni artefakti zaradi slušnega vsadka za možgansko deblo ABI541 ob slikanju pri 1,5 T

© Cochlear Limited 2019

Slušni vsadki za možgansko deblo ABI541 in slikanje pri 3 T

- Pred MR-preiskavo pri 3 T je treba magnet vsadka kirurško odstraniti.
- Pred vstopom v sobo za slikanje MRI odstranite zvočni procesor. Zvočni procesor ni varen za uporabo pri slikanju z MR.
- Statično magnetno polje z gostoto 3 T s kirurško odstranjenim magnetom vsadka.
- Največji prostorski gradient polja 2000 gauss/cm (20 T/m).
- Pri uporabi oddajno-sprejemne tuljave za glavo mora biti največja povprečna stopnja specifične absorpcije (SAR) za glavo, ki jo izmeri sistem MR, < 1 W/kg.
- Pri uporabi oddajne tuljave za glavo mora biti največja povprečna stopnja specifične absorpcije (SAR) za celotno telo, ki jo izmeri sistem MR, < 0,5 W/kg.
- Pri neprekinjenem slikanju lahko slikanje MRI traja največ 60 minut.

© Cochlear Limited 2019

Slikovni artefakti zaradi polževega vsadka ABI541 pri nekliničnem testiranju:

Opomba

Naslednji slikovni artefakti, ki temeljijo na najslabših možnih rezultatih, prikazujejo največji razpon artefakta. Velikost artefaktov je mogoče zmanjšati z optimizacijo parametrov slikanja.

Pri 3 T z odstranjenim magnetom
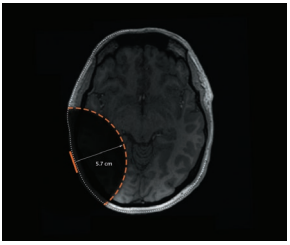
Pri slikanju z GRE-sekvenco (angl. gradient echo pulse sequence) se slikovni artefakt razteza 5,7 cm (2,2 in) od središča polževega vsadka ABI541.

Tabela 16: Največji slikovni artefakti za polževe vsadke ABI541 ob slikanju pri 3 T

© Cochlear Limited 2019

Informacije glede varnosti pri izvajanju MRI za polževe vsadke CI422

Neklinično testiranje je pokazalo, da so polževi vsadki CI422 pogojno varni za uporabo pri slikanju z MR. Pacienta s temi pripomočki je mogoče varno slikati v sistemu MR pod naslednjimi pogoji.

Opomba

Informacije glede varnosti pri izvajanju MRI, ki so navedene v teh smernicah, veljajo samo za vodoravne MRI-skenerje pri 1,5 T in 3 T (zaprt ali širok tunel) s krožno polariziranim (CP) RF-poljem.

Polževi vsadki CI422 in slikanje pri 1,5 T

- Pred vstopom v sobo za slikanje MRI odstranite zvočni procesor. Zvočni procesor ni varen za uporabo pri slikanju z MR.
- Za MR-preiskave pri 1,5 T z nameščenim magnetom vsadka je treba mesto vsadka zaščititi s kompletom za MRI. Navodila najdete v razdelku *Komplet s povojem in z oporo za vsadek Cochlear Nucleus za MRI (komplet za MRI)* na strani 59.
- Statično magnetno polje z gostoto 1,5 T.
- Potreben je največji prostorski gradient polja 2000 gauss/cm (20 T/m).
- Pri uporabi oddajno-sprejemne tuljave za glavo ali oddajne tuljave za telo mora biti največja povprečna stopnja specifične absorpcije (SAR) za celotno telo ali celotno glavo, ki jo izmeri sistem MR, < 1 W/kg.
- Pri neprekinjenem slikanju lahko slikanje MRI traja največ 60 minut.

© Cochlear Limited 2019

Slikovni artefakti zaradi polževega vsadka CI422 pri nekliničnem testiranju:

Opomba

Naslednji slikovni artefakti, ki temeljijo na najslabših možnih rezultatih, prikazujejo največji razpon artefakta. Velikost artefaktov je mogoče zmanjšati z optimizacijo parametrov slikanja.

Pri 1,5 T z nameščenim magnetom	Pri 1,5 T z odstranjenim magnetom
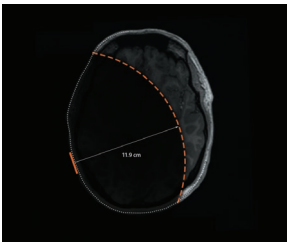	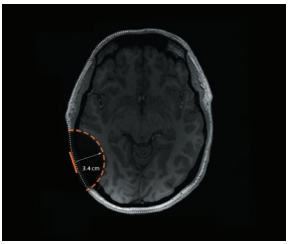
Pri slikanju z GRE-sekvenco (angl. gradient echo pulse sequence) se slikovni artefakt razteza 11,9 cm (4,6 in) od središča polževega vsadka CI422.	Pri slikanju z GRE-sekvenco (angl. gradient echo pulse sequence) se slikovni artefakt razteza 3,4 cm (1,3 in) od središča polževega vsadka CI422.

Tabela 17: Največji slikovni artefakti za polževe vsadke CI422 ob slikanju pri 1,5 T

© Cochlear Limited 2019

Polževi vsadki CI422 in slikanje pri 3 T

- Pred MR-preiskavo pri 3 T je treba magnet vsadka kirurško odstraniti.
- Pred vstopom v sobo za slikanje MRI odstranite zvočni procesor. Zvočni procesor ni varen za uporabo pri slikanju z MR.
- Statično magnetno polje z gostoto 3 T s kirurško odstranjenim magnetom vsadka.
- Največji prostorski gradient polja 2000 gauss/cm (20 T/m).
- Pri uporabi oddajno-sprejemne tuljave za glavo mora biti največja povprečna stopnja specifične absorpcije (SAR) za glavo, ki jo izmeri sistem MR, < 1 W/kg.
- Pri uporabi oddajne tuljave za glavo mora biti največja povprečna stopnja specifične absorpcije (SAR) za celotno telo, ki jo izmeri sistem MR, < 0,5 W/kg.
- Pri neprekinjenem slikanju lahko slikanje MRI traja največ 60 minut.

© Cochlear Limited 2019

Slikovni artefakti zaradi polževega vsadka CI422 pri nekliničnem testiranju:

Opomba

Naslednji slikovni artefakti, ki temeljijo na najslabših možnih rezultatih, prikazujejo največji razpon artefakta. Velikost artefaktov je mogoče zmanjšati z optimizacijo parametrov slikanja.

Pri 3 T z odstranjenim magnetom
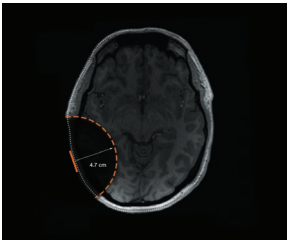
Pri slikanju z GRE-sekvenco (angl. gradient echo pulse sequence) se slikovni artefakt razteza 4,7 cm (1,9 in) od središča polževega vsadka CI422.

Tabela 18: Največji slikovni artefakti za polževe vsadke CI422 ob slikanju pri 3 T

© Cochlear Limited 2019

Informacije glede varnosti pri izvajanju MRI za polževe vsadke CI24REH

Neklinično testiranje je pokazalo, da so polževi vsadki CI24REH pogojno varni za uporabo pri slikanju z MR. Pacienta s temi pripomočki je mogoče varno slikati v sistemu MR pod naslednjimi pogoji.

Opomba

Informacije glede varnosti pri izvajanju MRI, ki so navedene v teh smernicah, veljajo samo za vodoravne MRI-skenerje pri 1,5 T in 3 T (zaprt ali širok tunel) s krožno polariziranim (CP) RF-poljem.

Polževi vsadki CI24REH in slikanje pri 1,5 T

- Pred vstopom v sobo za slikanje MRI odstranite zvočni procesor. Zvočni procesor ni varen za uporabo pri slikanju z MR.
- Za MR-preiskave pri 1,5 T z nameščenim magnetom vsadka je treba mesto vsadka zaščititi s kompletom za MRI. Navodila najdete v razdelku *Komplet s povojem in z oporo za vsadek Cochlear Nucleus za MRI (komplet za MRI)* na strani 59.
- Statično magnetno polje z gostoto 1,5 T.
- Največji prostorski gradient polja 2000 gauss/cm (20 T/m).
- Pri uporabi oddajno-sprejemne tuljave za glavo ali oddajne tuljave za telo mora biti največja povprečna stopnja specifične absorpcije (SAR) za celotno telo ali celotno glavo, ki jo izmeri sistem MR, < 1 W/kg.
- Pri neprekinjenem slikanju lahko slikanje MRI traja največ 60 minut.

© Cochlear Limited 2019

Slikovni artefakti zaradi polževega vsadka CI24REH pri nekliničnem testiranju:

Opomba

Naslednji slikovni artefakti, ki temeljijo na najslabših možnih rezultatih, prikazujejo največji razpon artefakta. Velikost artefaktov je mogoče zmanjšati z optimizacijo parametrov slikanja.

Pri 1,5 T z nameščenim magnetom	Pri 1,5 T z odstranjenim magnetom
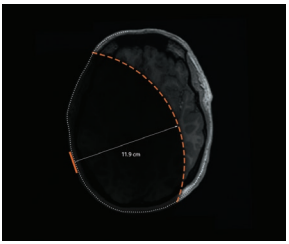	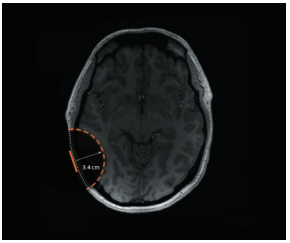
Pri slikanju z GRE-sekvenco (angl. gradient echo pulse sequence) se slikovni artefakt razteza 11,9 cm (4,6 in) od središča polževega vsadka CI24REH.	Pri slikanju z GRE-sekvenco (angl. gradient echo pulse sequence) se slikovni artefakt razteza 3,4 cm (1,3 in) od središča polževega vsadka CI24REH.

Tabela 19: Največji slikovni artefakti za polževe vsadke CI24REH ob slikanju pri 1,5 T

© Cochlear Limited 2019

Polževi vsadki CI24REH in slikanje pri 3 T

- Pred MR-preiskavo pri 3 T je treba magnet vsadka kirurško odstraniti.
- Pred vstopom v sobo za slikanje MRI odstranite zvočni procesor. Zvočni procesor ni varen za uporabo pri slikanju z MR.
- Statično magnetno polje z gostoto 3 T s kirurško odstranjenim magnetom vsadka.
- Največji prostorski gradient polja 2000 gauss/cm (20 T/m).
- Pri uporabi oddajno-sprejemne tuljave za glavo mora biti največja povprečna stopnja specifične absorpcije (SAR) za glavo, ki jo izmeri sistem MR, < 1 W/kg.
- Pri uporabi oddajne tuljave za glavo mora biti največja povprečna stopnja specifične absorpcije (SAR) za celotno telo, ki jo izmeri sistem MR, < 0,5 W/kg.
- Pri neprekinjenem slikanju lahko slikanje MRI traja največ 60 minut.

© Cochlear Limited 2019

Slikovni artefakti zaradi polževega vsadka CI24REH pri nekliničnem testiranju:

Opomba

Naslednji slikovni artefakti, ki temeljijo na najslabših možnih rezultatih, prikazujejo največji razpon artefakta. Velikost artefaktov je mogoče zmanjšati z optimizacijo parametrov slikanja.

Pri 3 T z odstranjenim magnetom
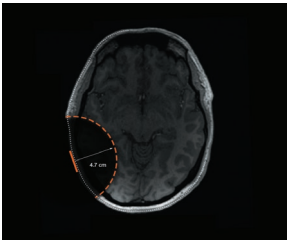
Pri slikanju z GRE-sekvenco (angl. gradient echo pulse sequence) se slikovni artefakt razteza 4,7 cm (1,9 in) od središča polževega vsadka CI24REH.

Tabela 20: Največji slikovni artefakti za polževe vsadke CI24REH ob slikanju pri 3 T

© Cochlear Limited 2019

Informacije glede varnosti pri izvajanju MRI za polževe vsadke CI24RE (CA)

Opomba

Te informacije glede varnosti pri izvajanju MRI veljajo tudi za polževe vsadke CI24RE (CS).

Neklinično testiranje je pokazalo, da so polževi vsadki CI24RE (CA) pogojno varni za uporabo pri slikanju z MR. Pacienta s temi pripomočki je mogoče varno slikati v sistemu MR pod naslednjimi pogoji.

Opomba

Informacije glede varnosti pri izvajanju MRI, ki so navedene v teh smernicah, veljajo samo za vodoravne MRI-skenerje pri 1,5 T in 3 T (zaprt ali širok tunel) s krožno polariziranim (CP) RF-poljem.

Polževi vsadki CI24RE (CA) in slikanje pri 1,5 T

- Pred vstopom v sobo za slikanje MRI odstranite zvočni procesor. Zvočni procesor ni varen za uporabo pri slikanju z MR.
- Za MR-preiskave pri 1,5 T z nameščenim magnetom vsadka je treba mesto vsadka zaščititi s kompletom za MRI. Navodila najdete v razdelku *Komplet s povojem in z oporo za vsadek Cochlear Nucleus za MRI (komplet za MRI)* na strani 59.
- Statično magnetno polje z gostoto 1,5 T.
- Največji prostorski gradient polja 2000 gauss/cm (20 T/m).
- Pri uporabi oddajno-sprejemne tuljave za glavo ali oddajne tuljave za telo mora biti največja povprečna stopnja specifične absorpcije (SAR) za celotno telo ali celotno glavo, ki jo izmeri sistem MR, < 1 W/kg.
- Pri neprekinjenem slikanju lahko slikanje MRI traja največ 60 minut.

© Cochlear Limited 2019

Slikovni artefakti zaradi polževega vsadka CI24RE (CA) pri nekliničnem testiranju:

Opomba

Naslednji slikovni artefakti, ki temeljijo na najslabših možnih rezultatih, prikazujejo največji razpon artefakta. Velikost artefaktov je mogoče zmanjšati z optimizacijo parametrov slikanja.

Pri 1,5 T z nameščenim magnetom	Pri 1,5 T z odstranjenim magnetom
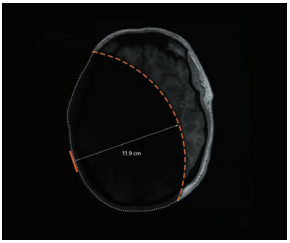	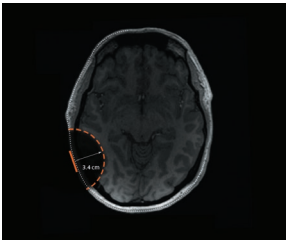
Pri slikanju z GRE-sekvenco (angl. gradient echo pulse sequence) se slikovni artefakt razteza 11,9 cm (4,6 in) od središča polževega vsadka CI24RE (CA).	Pri slikanju z GRE-sekvenco (angl. gradient echo pulse sequence) se slikovni artefakt razteza 3,4 cm (1,3 in) od središča polževega vsadka CI24RE (CA).

Tabela 21: Največji slikovni artefakti za polževe vsadke CI24RE (CA) ob slikanju pri 1,5 T

© Cochlear Limited 2019

Polževi vsadki CI24RE (CA) in slikanje pri 3 T

- Pred MR-preiskavo pri 3 T je treba magnet vsadka kirurško odstraniti.
- Pred vstopom v sobo za slikanje MRI odstranite zvočni procesor. Zvočni procesor ni varen za uporabo pri slikanju z MR.
- Statično magnetno polje z gostoto 3 T s kirurško odstranjenim magnetom vsadka.
- Največji prostorski gradient polja 2000 gauss/cm (20 T/m).
- Pri uporabi oddajno-sprejemne tuljave za glavo mora biti največja povprečna stopnja specifične absorpcije (SAR) za glavo, ki jo izmeri sistem MR, < 1 W/kg.
- Pri uporabi oddajne tuljave za glavo mora biti največja povprečna stopnja specifične absorpcije (SAR) za celotno telo, ki jo izmeri sistem MR, < 0,5 W/kg.
- Pri neprekinjenem slikanju lahko slikanje MRI traja največ 60 minut.

© Cochlear Limited 2019

Slikovni artefakti zaradi polževega vsadka CI24RE (CA) pri nekliničnem testiranju:

Opomba

Naslednji slikovni artefakti, ki temeljijo na najslabših možnih rezultatih, prikazujejo največji razpon artefakta. Velikost artefaktov je mogoče zmanjšati z optimizacijo parametrov slikanja.

Pri 3 T z odstranjenim magnetom
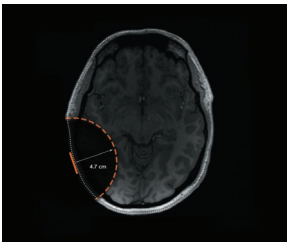
Pri slikanju z GRE-sekvenco (angl. gradient echo pulse sequence) se slikovni artefakt razteza 4,7 cm (1,9 in) od središča polževega vsadka CI24RE (CA).

Tabela 22: Največji slikovni artefakti za polževe vsadke CI24RE (CA) ob slikanju pri 3 T

© Cochlear Limited 2019

Informacije glede varnosti pri izvajanju MRI za polževe vsadke CI24RE (ST)

Neklinično testiranje je pokazalo, da so polževi vsadki CI24RE (ST) pogojno varni za uporabo pri slikanju z MR. Pacienta s temi pripomočki je mogoče varno slikati v sistemu MR pod naslednjimi pogoji.

Opomba

Informacije glede varnosti pri izvajanju MRI, ki so navedene v teh smernicah, veljajo samo za vodoravne MRI-skenerje pri 1,5 T in 3 T (zaprt ali širok tunel) s krožno polariziranim (CP) RF-poljem.

Polževi vsadki CI24RE (ST) in slikanje pri 1,5 T

- Pred vstopom v sobo za slikanje MRI odstranite zvočni procesor. Zvočni procesor ni varen za uporabo pri slikanju z MR.
- Za MR-preiskave pri 1,5 T z nameščenim magnetom vsadka je treba mesto vsadka zaščititi s kompletom za MRI. Navodila najdete v razdelku *Komplet s povojem in z oporo za vsadek Cochlear Nucleus za MRI (komplet za MRI)* na strani 59.
- Statično magnetno polje z gostoto 1,5 T.
- Največji prostorski gradient polja 2000 gauss/cm (20 T/m).
- Pri uporabi oddajno-sprejemne tuljave za glavo ali oddajne tuljave za telo mora biti največja povprečna stopnja specifične absorpcije (SAR) za celotno telo ali celotno glavo, ki jo izmeri sistem MR, < 1 W/kg.
- Pri neprekinjenem slikanju lahko slikanje MRI traja največ 60 minut.

© Cochlear Limited 2019

Slikovni artefakti zaradi polževega vsadka CI24RE (ST) pri nekliničnem testiranju:

Opomba

Naslednji slikovni artefakti, ki temeljijo na najslabših možnih rezultatih, prikazujejo največji razpon artefakta. Velikost artefaktov je mogoče zmanjšati z optimizacijo parametrov slikanja.

Pri 1,5 T z nameščenim magnetom	Pri 1,5 T z odstranjenim magnetom
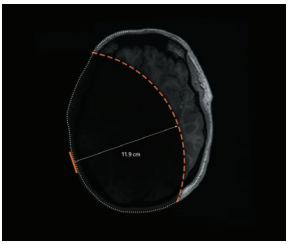	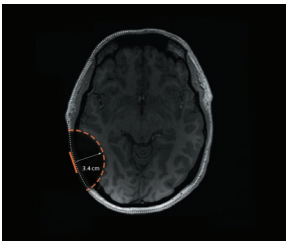
Pri slikanju z GRE-sekvenco (angl. gradient echo pulse sequence) se slikovni artefakt razteza 11,9 cm (4,6 in) od središča polževega vsadka CI24RE (ST).	Pri slikanju z GRE-sekvenco (angl. gradient echo pulse sequence) se slikovni artefakt razteza 3,4 cm (1,3 in) od središča polževega vsadka CI24RE (ST).

Tabela 23: Največji slikovni artefakti za polževe vsadke CI24RE (ST) ob slikanju pri 1,5 T

© Cochlear Limited 2019

Polževi vsadki CI24RE (ST) in slikanje pri 3 T

- Pred MR-preiskavo pri 3 T je treba magnet vsadka kirurško odstraniti.
- Pred vstopom v sobo za slikanje MRI odstranite zvočni procesor. Zvočni procesor ni varen za uporabo pri slikanju z MR.
- Statično magnetno polje z gostoto 3 T s kirurško odstranjenim magnetom vsadka.
- Največji prostorski gradient polja 2000 gauss/cm (20 T/m).
- Pri uporabi oddajno-sprejemne tuljave za glavo mora biti največja povprečna stopnja specifične absorpcije (SAR) za glavo, ki jo izmeri sistem MR, < 1 W/kg.
- Pri uporabi oddajne tuljave za glavo mora biti največja povprečna stopnja specifične absorpcije (SAR) za celotno telo, ki jo izmeri sistem MR, < 0,5 W/kg.
- Pri neprekinjenem slikanju lahko slikanje MRI traja največ 60 minut.

© Cochlear Limited 2019

Slikovni artefakti zaradi polževega vsadka CI24RE (ST) pri nekliničnem testiranju:

Opomba

Naslednji slikovni artefakti, ki temeljijo na najslabših možnih rezultatih, prikazujejo največji razpon artefakta. Velikost artefaktov je mogoče zmanjšati z optimizacijo parametrov slikanja.

Pri 3 T z odstranjenim magnetom
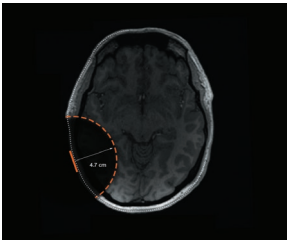
Pri slikanju z GRE-sekvenco (angl. gradient echo pulse sequence) se slikovni artefakt razteza 4,7 cm (1,9 in) od središča polževega vsadka CI24RE (ST).

Tabela 24: Največji slikovni artefakti za polževe vsadke CI24RE (ST) ob slikanju pri 3 T

© Cochlear Limited 2019

Priprava pred preiskavo z MRI

Sodelovanje med specialisti

Priprava in izvedba preiskave z MRI pri prejemnikih vsadkov zahteva sodelovanje med strokovnjakom za pripomoček in/ali zdravnikom, odgovornim za vsadek Cochlear Nucleus, napotnim zdravnikom in radiologom/radiološkim inženirjem.

- Strokovnjak za vsadne pripomočke Cochlear Nucleus – pozna vrsto vsadka in kje najti prave z MR povezane parametre za dani vsadek.
- Napotni zdravnik – pozna mesto MR-preiskave in potrebne diagnostične informacije; sprejme odločitev, ali je treba med preiskavo z MRI odstraniti magnet vsadka.
- Zdravnik, odgovoren za vsadek Cochlear Nucleus – na zahtevo napotnega zdravnika kirurško odstrani magnet vsadka in ga zamenja z novim sterilnim nadomestnim magnetom vsadka (po opravljeni MR-preiskavi).
- Radiolog/radiološki inženir – pripravi MR-preiskavo s primernimi parametri MR in prejemnika vsadka vodi skozi preiskavo z MRI.

© Cochlear Limited 2019

Kaj je treba upoštevati pri odstranitvi magneta vsadka

Če je treba pred preiskavo z MRI odstraniti magnet vsadka, morajo specialisti tesno sodelovati in natančno koordinirati odstranitev magneta vsadka, MR-preiskavo in zamenjavo magneta vsadka, ki sledi.

Če je prejemniku vsadka serije CI600 zaradi ene ali več preiskav glave z MRI potrebno odstraniti magnet vsadka, ga je treba (v sterilnem kirurškem okolju) nadomestiti z nemagnetno kaseto.

Opozorilo

Žepka za magnet vsadkov serije CI600 ne pustite praznega, da ne bi prišlo do okužbe. Če odstranite kaseto z magnetom, kaseto z magnetom nadomestite z nemagnetno kaseto.

Pri prejemnikih vsadkov serij CI24RE in CI500, pri katerih je treba v določenem obdobju opraviti več preiskav z MRI, je treba magnet odstraniti in ga zamenjati s sterilnim nemagnetnim vložkom. Nemagnetni vložek ob odstranitvi magneta preprečuje rast vezivnega tkiva v zarezi za vsadek. Rast bi namreč pozneje oteževala zamenjavo magneta vsadka.

Z nameščeno nemagnetno kaseto ali nemagnetnim vložkom je mogoče MR-preiskavo opraviti pri 1,5 T ali 3 T brez zaščite z obvezo ali uporabe kompleta s povojem in z oporo za vsadek Cochlear Nucleus za MRI (komplet za MRI).

Opomba

Ko je magnet odstranjen, mora prejemnik nositi pritrdilno ploščico, s katero ohranja tuljavo zvočnega procesorja pritrjeno na mesto. Pritrdilne ploščice so na voljo pri družbi Cochlear.

Ko MR-preiskave niso več potrebne, se nemagnetno kaseto/nemagnetni vložek odstrani in zamenja z novim sterilnim nadomestnim magnetom vsadka.

Nemagnetne kasete/nemagnetni vložki, nadomestne kasete z magnetom vsadka in nadomestni magneti vsadka so dobavljeni ločeno v sterilnih pakiranjih. Vsi elementi so za enkratno uporabo.

© Cochlear Limited 2019

Kaj je treba upoštevati pri izvajanju preiskave z MRI

Te smernice veljajo posebej za vsadke Cochlear Nucleus in nadomeščajo druge pomembne točke, povezane z izvajanjem preiskave z MRI, ki jih navaja proizvajalec aparata za MRI, oziroma protokole določene ustanove, kjer se preiskava z MRI izvaja.

Predpogoji

Izpolnjeni morajo biti naslednji dodatni pogoji:

- znan je model vsadka;
- magnet vsadka je bil kirurško odstranjen, če je napotni zdravnik odločil, da ga je treba za namene MR-preiskave odstraniti;
- za MR-preiskave pri 1,5 T z nameščenim magnetom vsadka serij CI24RE ali CI500 potrebujete komplet s povojem in z oporo za vsadek Cochlear Nucleus za MRI (komplet za MRI). Navodila za namestitev kompleta za MRI pred MR-preiskavo najdete v razdelku *Komplet s povojem in z oporo za vsadek Cochlear Nucleus za MRI (komplet za MRI)* na strani 59.

Namestitev pacienta

Pacienta je treba namestiti pred vstopom v aparat za MRI. Pred izvedbo MR-preiskave je treba pacienta namestiti v ležeči položaj (leže na hrbtu z obrazom navzgor), pri čemer mora biti njegova glava poravnana z osjo tunela aparata za MRI.

Pacientu je treba naročiti, naj med MR-preiskavo poskuša ležati čim bolj pri miru in naj ne premika glave.

⚠ Pozor

Pazite, da se pacient med MR-preiskavo ne odmakne več kot 15 stopinj (15°) od središča (Z-osi) tunela.

Če pacient pred MR-preiskavo ni nameščen v pravilen položaj, se lahko navor na vsadek poveča in povzroči bolečino.

© Cochlear Limited 2019

Udobje pacienta

Pacientu razložite, da lahko občutijo premikanje vsadka. Komplet za MRI zmanjša verjetnost premikanja magneta vsadka. Kljub temu lahko še vedno občuti upor na gibanje kot pritisk na koži. Občutek bo podoben, kot bi na kožo močno pritiskali s palcem.

Če pacient občuti bolečino, se z njegovim zdravnikom posvetujte, ali je treba magnet vsadka odstraniti/ali bi bilo morda treba uporabiti lokalni anestetik za zmanjšanje neprijetnega občutka.

⚠ **Pozor**

Če uporabite lokalni anestetik, pazite, da ne prebodete silikonske obrobe vsadka.

Pacientu tudi razložite, da bo med MR-preiskavo lahko zaznaval zvoke.

Izvajanje MR-preiskave

Pri MR-preiskavi je treba upoštevati informacije glede varnosti pri izvajanju MRI za model vsadka, ki ga uporablja pacient. Informacije glede varnosti pri izvajanju MRI za model vsadka, ki ga uporablja pacient, poiščite v razdelku *Identifikacija modela vsadka in povezane informacije glede varnosti pri izvajanju MRI* na strani 8.

Izvajanje MR-preiskave na drugih delih telesa

Kadar prejemnik vsadka potrebuje slikanje z MRI na delu telesa, oddaljenem od mesta vsadka, morate še vedno upoštevati informacije glede varnosti pri izvajanju MRI za prejemnikov model vsadka. Informacije glede varnosti pri izvajanju MRI za model vsadka, ki ga uporablja pacient, poiščite v razdelku Identifikacija modela vsadka in povezane *Informacije glede varnosti pri izvajanju MRI* na strani 6.

© Cochlear Limited 2019

Komplet s povojem in z oporo za vsadek Cochlear Nucleus za MRI (komplet za MRI)

Pravilna uporaba

Komplet s povojem in z oporo za vsadek Cochlear Nucleus za MRI (komplet za MRI) je namenjen za uporabo pri prejemnikih vsadkov Cochlear Nucleus, pri katerih preprečuje izstop magneta vsadka med MR-preiskavami pri 1,5 T.

Komplet za MRI je namenjen za uporabo z naslednjimi vsadki Cochlear Nucleus:

- Serija CI500 – CI512, CI522, CI532 in ABI541
- Serija CI24RE – CI422, CI24REH, CI24RE (CA), CI24RE (CS) in CI24RE (ST)

Kontraindikacije

Kontraindikacij za komplet za MRI ni.

Kje lahko dobite komplet za MRI

Komplet za MRI lahko naročite pri osebju v najbližji pisarni družbe Cochlear ali pri njenem uradnem zastopniku.

Vsebina kompleta za MRI

Del	Opis
Ploske plastične opore	Za namestitev ob kožo nad mestom vsaditve magneta.
Elasticiran kompresijski povoj	Za pritrditev opore ob mesto vsaditve magneta.
Lepilni trak	Za pritrditev povoja in opore.

© Cochlear Limited 2019

Uporaba kompleta za MRI

Pri uporabi kompleta za MRI upoštevajte spodnji postopek. Ob uporabi v skladu z navodili priložena opora in povoj omejujeta tveganje, da bi se magnet v MRI-skenerju oziroma v njegovi bližini premaknil.

1. Priprava

1. Pred vstopom v sobo za MRI in odstranitvijo zvočnega procesorja na pacientovi glavi označite obris tuljave zvočnega procesorja. Na spodnji sliki *Slika 4* preverite mesto tuljave zvočnega procesorja. Ko z glave snamete tuljavo, na pacientovi glavi označite središčni položaj magneta tuljave. Po potrebi pacientovo glavo na mestu magneta tuljave obrijte, da bo oznaka bolje vidna in opazna med namestitvijo opore. Oznaka je nujna, saj zagotavlja, da bo opora nameščena na pravo mesto.

   Opomba

   Po odstranitvi tuljave zvočnega procesorja prejemnik vsadka ne bo več slišal.

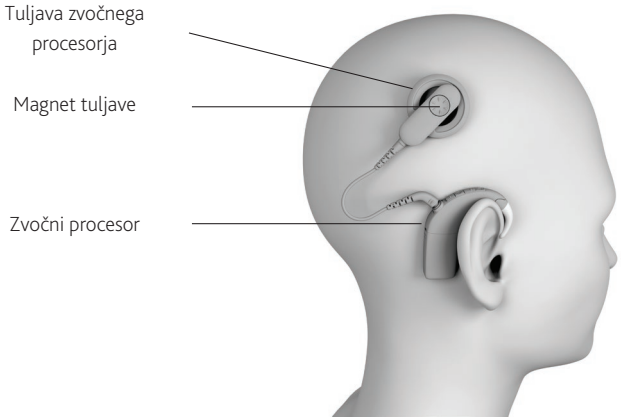

Slika 4: Mesto zvočnega procesorja, tuljave zvočnega procesorja in magneta tuljave

© Cochlear Limited 2019

2. Če mesta vsadka niste označili, ga lahko poiščete na naslednje načine:
   - s feromagnetnim predmetom, na primer s sponko za papir – magnet vsadka bo predmet privlačil;

     Opozorilo

     Feromagnetne predmete je treba pred vstopom v sobo za MRI odstraniti.
   - na otip – previdno pretipajte okolico mesta vsadka, da določite mesto tuljave vsadka. Vsadek je sestavljen iz dveh delov: okrogle tuljave vsadka in ohišja vsadka. Glejte *Slika 5: Mesto magneta vsadka pri vsadkih serije CI500 (levo) in serije CI24RE (desno) na strani 61* spodaj. Magnet vsadka je na sredini tuljave vsadka.

2. Obvezovanje

1. Oporo iz kompleta za MRI namestite ob kožo na sredini mesta vsaditve magneta (kot je označeno). Prepričajte se, da je opora trdno nameščena nad magnetom vsadka. Za lokacijo magneta vsadka glejte *Slika 5: Mesto magneta vsadka pri vsadkih serije CI500 (levo) in serije CI24RE (desno) na strani 61*. Pri nameščanju povoja vam bo moral oporo morda kdo držati. Lahko pa si pomagate tako, da oporo že pred povezovanjem pritrdite s priloženim trakom.

Slika 5: Mesto magneta vsadka pri vsadkih serije CI500 (levo) in serije CI24RE (desno)

2. Uporabite elasticiran kompresijski povoj iz kompleta za MRI in se prepričajte, da središče povoja poteka nad mestom vsaditve magneta ter da je opora v celoti prekrita. Glejte *Slika 6* spodaj.

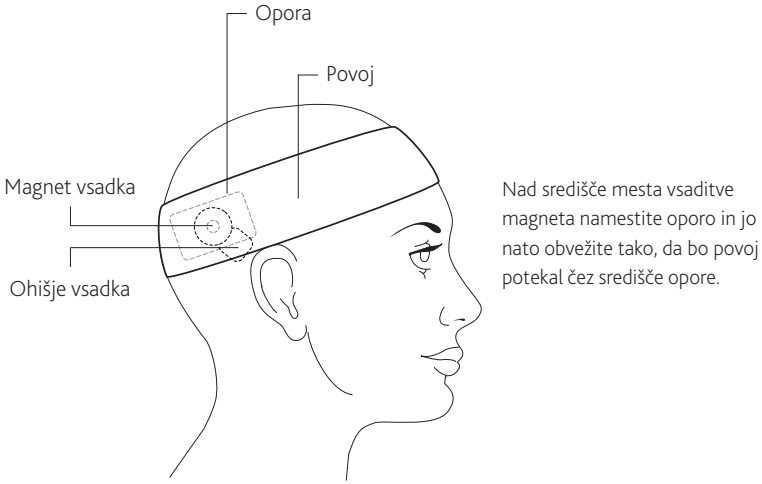

Slika 6: Namestitev opore iz kompleta za MRI in kompresijskega povoja

© Cochlear Limited 2019

3. Uporabite najmanj dve do konca napeti plasti povoja (tako, da povoja ni mogoče še bolj raztegniti). Ko je povoj do konca napet, se majhne pravokotne oznake natezanja raztegnejo tako, da postanejo kvadratne. Glejte *Slika 7* spodaj.

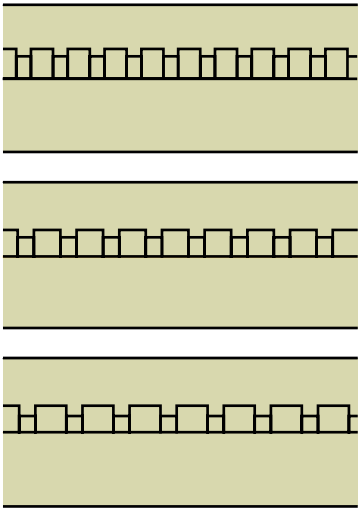

Slika 7: Primerjava tesnosti kompresijskega povoja

4. Z lepilnim trakom iz kompleta za MRI pritrdite povoj tako, da okoli glave, nad sredinsko linijo povoja, ovijete dve plasti lepilnega traku. Konca traku se morata prekrivati.
5. Opravite MR-preiskavo.
6. Po koncu MR-preiskave sledite navodilom iz razdelka *Kaj je treba upoštevati po preiskavi z MRI* na strani 64.

Kaj je treba upoštevati po preiskavi z MRI

Pri nameščenem magnetu vsadka

Odstranite povoj in oporo kompleta za MRI.

Pacientu naročite, naj si po izhodu iz sobe za MRI namesti zvočni procesor in ga vklopi. Preverite, ali je tuljava zvočnega procesorja pravilno nameščena, da nošenje ni neudobno in da pacient zvok zaznava kot običajno.

Če pacient občuti neugodje, drugače zaznava zvok ali se pojavijo težave z namestitvijo tuljave zvočnega procesorja, mu naročite, naj čim prej poišče pomoč pri kliničnem zdravniku, odgovornem za njegov vsadek.

Pri odstranjenem magnetu vsadka

Glejte *Kaj je treba upoštevati pri odstranitvi magneta vsadka* na strani 56.

© Cochlear Limited 2019

Kaj morajo upoštevati napotni zdravniki

Če ste zdravnik, ki je prejemnika vsadka Cochlear Nucleus napotil na MR-preiskavo, morate upoštevati naslednje.

- Razumeti in poznati morate tveganja za pacienta, povezana z MR-preiskavo. Glejte *Tveganja, povezana z MR-preiskavo in vsadki Cochlear Nucleus* na strani 67.

  Razumeti morate pogoje za MR-preiskavo in se prepričati, da je preiskava z MRI jasno indicirana. Informacije glede varnosti pri izvajanju MRI za model vsadka, ki ga uporablja pacient, poiščite v razdelku *Identifikacija modela vsadka in povezane informacije glede varnosti pri izvajanju MRI* na strani 8.
- Preverite, ali ima pacient še kakšen vsadni medicinski pripomoček, ne glede na to, ali je aktiven ali opuščen. Če ima pacient še druge vsadne pripomočke, pred izvedbo preiskave z MRI preverite njihovo združljivost z MRI.
  Če ne upoštevate informacij glede varnosti pri izvajanju MRI za vsadne pripomočke, lahko pride do premika ali poškodbe pripomočka, oslabitve magneta vsadka oziroma do neprijetnega občutka ali poškodbe kože/tkiva pri pacientu. Družba Cochlear je ocenila interakcije vsadkov, opisanih v tem vodniku, z drugimi bližnjimi vsadnimi pripomočki med slikanjem MRI.
- Vsadek Cochlear Nucleus povzroča senčenje na sliki MR v bližini vsadka samega, zaradi česar pride do izpada diagnostičnih podatkov. Glejte informacije glede varnosti pri izvajanju MRI, ki veljajo za vaš vsadek.
- Pri MR-preiskavah delov telesa, ki so oddaljeni od mesta vsadka, je treba upoštevati informacije glede varnosti pri izvajanju MRI za prejemnikov model vsadka. Glejte *Izvajanje MR-preiskave na drugih delih telesa* na strani 58.

- Za MR-preiskave pri 1,5 T ali 3 T preverite, ali je treba odstraniti magnet vsadka.

Slika 8: Vsadek serije CI600 in serije CI500 s snemljivim magnetom

Upoštevajte naslednje:

- če so iskane diagnostične informacije v območju vsadka, bo treba magnet vsadka morda odstraniti;
- čas vsaditve in izpostavljenosti MRI;
- starost in splošno zdravstveno stanje prejemnika vsadka ter čas za okrevanje po operaciji, povezani z magnetom vsadka, oziroma po morebitnih poškodbah;
- obstoječe ali potencialno brazgotinjenje tkiva na mestu magneta vsadka.

- Če je treba magnet vsadka odstraniti, pacienta napotite k primernemu zdravniku, ki bo poskrbel za odstranitev magneta pred MR-preiskavo.
- Če ostane magnet vsadka (razen pri vsadkih serije CI600) med MR-preiskavo pri 1,5 T nameščen, je treba vnaprej priskrbeti komplet s povojem in z oporo za vsadek Cochlear Nucleus za MRI (komplet za MRI) za uporabo med MR-preiskavo. Glejte *Komplet s povojem in z oporo za vsadek Cochlear Nucleus za MRI (komplet za MRI)* na strani 59.

© Cochlear Limited 2019

Tveganja, povezana z MR-preiskavo in vsadki Cochlear Nucleus

Potencialna tveganja preiskav z MRI pri pacientih z vsadki Cochlear Nucleus:

- **Premikanje pripomočka**

  Magnet vsadka ali pripomoček se lahko zaradi tresljajev, sil ali navora med preiskavo z MRI premakneta in poškodujeta kožo ali tkivo.

- **Poškodbe pripomočka**

  Izpostavljenost MRI nad vrednostmi, ki so navedene v teh smernicah, lahko poškoduje vsadek.

- **Oslabitev magneta vsadka**

  – Slikanje s statično močjo magnetnega polja pri vrednostih, ki odstopajo od vrednosti v teh smernicah, lahko povzroči oslabitev magneta vsadka.

  – Če je pacient pred MR-preiskavo nameščen v nepravilen položaj ali pacient med slikanjem premika glavo, se lahko vsadek razmagneti.

- **Neudoben občutek**

  Pacient lahko zaradi izpostavljenosti MRI nad vrednostmi, ki so navedene v teh smernicah, občuti zvok ali hrup in/ali bolečino.

- **Segrevanje vsadka**

  Upoštevajte priporočene vrednosti SAR, ki so navedene v teh smernicah, da segrevanje vsadka ne bo preseglo varnih okvirov.

- **Popačenje slik**

  Vsadek Cochlear Nucleus povzroča senčenje na sliki MR v bližini vsadka samega, zaradi česar pride do izpada diagnostičnih podatkov.

  Pri pregledu in slikanju v bližini vsadka je treba razmisliti o odstranitvi magneta vsadka zaradi slabše kakovosti slik MR, ko je magnet nameščen.

© Cochlear Limited 2019

Simboli na oznakah

Na izdelku, njegovih sestavnih delih in/ali embalaži se lahko uporabljajo naslednji simboli.

	Glejte priročnik z navodili
	Posebna opozorila ali varnostni ukrepi, povezani s pripomočkom, ki niso navedeni na nalepki
	Proizvajalec
	Datum izdelave
REF	Kataloška številka
EC REP	Pooblaščeni zastopnik v Evropski skupnosti
	Hranite na suhem
	Ni za večkratno uporabo
	Ne uporabljajte, če je embalaža poškodovana
Rx Only	Na recept
MR	Pogojno varno za uporabo pri slikanju z MR

© Cochlear Limited 2019

Certifikati in uporabljeni standardi

Komplet za MRI družbe Cochlear izpolnjuje bistvene zahteve v Prilogi 1 Direktive ES 90/385/EGS o aktivnih medicinskih pripomočkih za vsaditev v skladu s postopkom ugotavljanja skladnosti v Prilogi 2. Pooblastitev za dodelitev znaka CE je bila podeljena leta 2019.

CE 0123

© Cochlear Limited 2019

Hear now. And always

Cochlear Ltd (ABN 96 002 618 073) 1 University Avenue, Macquarie University, NSW 2109, Australia
Tel: +61 2 9428 6555 Fax: +61 2 9428 6352
Cochlear Ltd (ABN 96 002 618 073) 14 Mars Road, Lane Cove, NSW 2066, Australia
Tel: +61 2 9428 6555 Fax: +61 2 9428 6352
EC REP **Cochlear Deutschland GmbH & Co. KG** Karl-Wiechert-Allee 76A, 30625 Hannover, Germany
Tel: +49 511 542 770 Fax: +49 511 542 7770
Cochlear Americas 13059 E Peakview Avenue, Centennial, CO 80111, USA
Tel: +1 303 790 9010 Fax: +1 303 792 9025
Cochlear Canada Inc 2500-120 Adelaide Street West, Toronto, ON M5H 1T1, Canada
Tel: +1 416 972 5082 Fax: +1 416 972 5083
Cochlear AG EMEA Headquarters, Peter Merian-Weg 4, 4052 Basel, Switzerland
Tel: +41 61 205 8204 Fax: +41 61 205 8205
Cochlear Europe Ltd 6 Dashwood Lang Road, Bourne Business Park, Addlestone, Surrey KT15 2HJ, United Kingdom
Tel: +44 1932 26 3400 Fax: +44 1932 26 3426
Cochlear Benelux NV Schaliënhoevedreef 20 i, B-2800 Mechelen, Belgium
Tel: +32 15 79 55 11 Fax: +32 15 79 55 70
Cochlear France S.A.S. 135 Route de Saint-Simon, 31035 Toulouse, France
Tel: +33 5 34 63 85 85 (International) or 0805 200 016 (National) Fax: +33 5 34 63 85 80
Cochlear Italia S.r.l. Via Larga 33, 40138 Bologna, Italy
Tel: +39 051 601 53 11 Fax: +39 051 39 20 62
Cochlear Nordic AB Konstruktionsvägen 14, 435 33 Mölnlycke, Sweden
Tel +46 31 335 14 61 Fax +46 31 335 14 60
Cochlear Tıbbi Cihazlar ve Sağlık Hizmetleri Ltd. Şti.
Çubuklu Mah. Boğaziçi Cad., Boğaziçi Plaza No: 6/1, Kavacık, TR-34805 Beykoz-Istanbul, Turkey
Tel: +90 216 538 5900 Fax: +90 216 538 5919
Cochlear (HK) Limited Room 1404-1406, 14/F, Leighton Centre, 77 Leighton Road, Causeway Bay, Hong Kong
Tel: +852 2530 5773 Fax: +852 2530 5183
Cochlear Korea Ltd 1st floor, Cheongwon Building 33, Teheran-ro 8 gil, Gangnam-gu, Seoul, Korea
Tel: +82 2 533 4450 Fax: +82 2 533 8408
Cochlear Medical Device (Beijing) Co., Ltd
Unit 2608-2617, 26th Floor, No.9 Building, No.91 Jianguo Road, Chaoyang District, Beijing 100022, P.R. China
Tel: +86 10 5909 7800 Fax: +86 10 5909 7900
Cochlear Medical Device Company India Pvt. Ltd.
Ground Floor, Platina Building, Plot No C-59, G-Block, Bandra Kurla Complex, Bandra (E), Mumbai – 400 051, India
Tel: +91 22 6112 1111 Fax: +91 22 6112 1100
株式会社日本コクレア（**Nihon Cochlear Co Ltd**）〒113-0033 東京都文京区本郷2-3-7 お茶の水元町ビル
Tel: +81 3 3817 0241 Fax: +81 3 3817 0245
Cochlear Middle East FZ-LLC
Dubai Healthcare City, Al Razi Building 64, Block A, Ground Floor, Offices IR1 and IR2, Dubai, United Arab Emirates
Tel: +971 4 818 4400 Fax: +971 4 361 8925
Cochlear Latinoamérica S.A.
International Business Park, Building 3835, Office 403, Panama Pacifico, Panama
Tel: +507 830 6220 Fax: +507 830 6218
Cochlear NZ Limited
Level 4, Takapuna Towers, 19-21 Como St, Takapuna, Auckland 0622, New Zealand
Tel: + 64 9 914 1983 Fax: 0800 886 036

www.cochlear.com

Sistemi vsadkov Cochlear so zaščiteni z enim ali več mednarodnimi patenti.
Navedbe v tem priročniku so po vednosti avtorjev na datum objave resnične in pravilne. Kljub temu si pridržujemo pravico do nenapovedanih sprememb specifikacij.

ACE, Advance Off-Stylet, AOS, AutoNRT, Autosensitivity, Beam, Button, CareYourWay, Carina, Cochlear, 科利耳, コクレア, Cochlear SoftWear, Codacs, ConnectYourWay, Contour, Contour Advance, Custom Sound, ESPrit, Freedom, Hear now. And always, HearYourWay, Hugfit, Hybrid, Invisible Hearing, Kanso, MET, MicroDrive, MP3000, myCochlear, mySmartSound, NRT, Nucleus, Off-Stylet, Slimline, SmartSound, Softip, SPrint, True Wireless, eliptični logotip, WearYourWay in Whisper so bodisi blagovne znamke bodisi registrirane blagovne znamke družbe Cochlear Limited. Ardium, Baha, Baha SoftWear, BCDrive, DermaLock, EveryWear, Vistafix in WindShield so blagovne znamke ali registrirane blagovne znamke družbe Cochlear Bone Anchored Solutions AB.
© Cochlear Limited 2019

D941778 ISS3
Slovenian translation of D806535 ISS9 APR19

Cochlear®